



FICHE D'INFORMATION PATIENT N°1 :

L'HALLUX VALGUS

Madame, Monsieur, votre chirurgien vient de vous proposer une prise en charge chirurgicale pour votre pathologie du pied et de la cheville.

Il vous a expliqué les modalités générales de cette prise en charge (alternatives thérapeutiques, déroulement de l'opération, suites opératoires, résultats prévisibles, mais aussi les principales complications possibles...). Ce formulaire est un outil supplémentaire que votre chirurgien met à votre disposition pour vous rappeler les points clés de cette pathologie et vous permettre de revenir sur les points importants de l'opération à venir.

Celui-ci se tient également à votre disposition avant l'intervention pour répondre à nouveau à vos questions.

Fiche réalisée par la commission médico-juridique de l'Association Française de Chirurgie du Pied et de la Cheville (AFCP)

Fiche consultable en ligne sur les sites

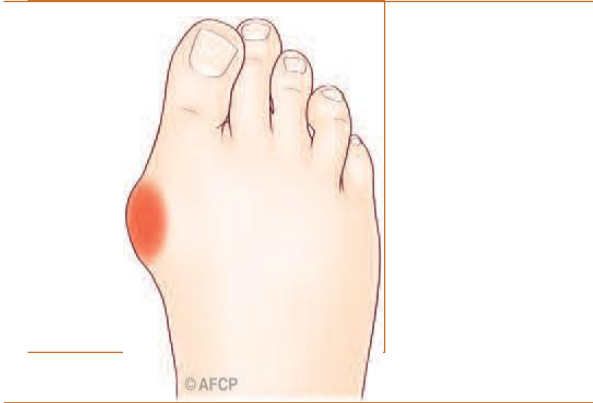AFCP (<https://www.afcp.com.fr/infos-publiques/infos-patients/>)

SOFCOT (<http://www.sofcot.fr/Infos-public-Patients>)

ORTHORISQ (<http://www.orthorisq.fr>)

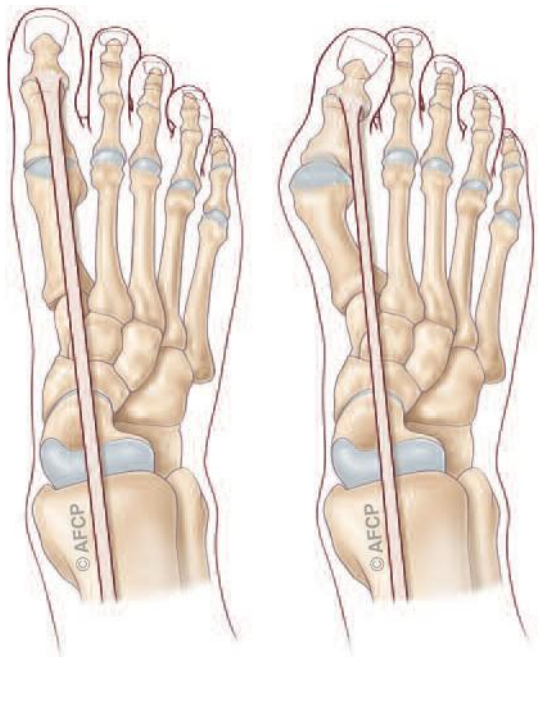
Scannez ou cliquez sur
le QR CODE





L'hallux valgus (communément appelé « oignon ») correspond à une déformation du premier orteil (« gros orteil » ou « hallux ») s'inclinant vers les orteils latéraux (vers l'extérieur, en « valgus »). Cette déformation génère une saillie osseuse sur la partie médiale de l'orteil, à l'origine de phénomènes douloureux et d'une gêne au chaussage. Il s'agit de la déformation la plus fréquente du gros orteil. Elle atteint préférentiellement les femmes, parfois dès le plus jeune âge. On ne connaît pas réellement les causes de cette déformation mais l'origine congénitale (héréditaire, présent dès la naissance et s'accroissant dans le temps) semble la plus vraisemblable.

L'ANATOMIE



Le squelette osseux du gros orteil (« hallux ») est constitué du premier métatarsien se prolongeant par deux phalanges. L'articulation entre la tête du premier métatarsien et la base de la première phalange (articulation « métatarso-phalangienne ») est normalement rectiligne ou peu inclinée vers l'extérieur (10° de valgus en moyenne). Lors de la marche, le gros orteil peut ainsi bouger facilement et sans douleur pour s'adapter au terrain et à la chaussure.

Cette articulation « métatarso-phalangienne » est donc essentielle pour la marche :
 Le glissement est facile et indolore grâce au cartilage qui recouvre les extrémités osseuses. La stabilité est assurée par un manchon fibreux, « la capsule », renforcé par des « ligaments ».
 La mobilité est commandée par des tendons, prolongement des muscles de la jambe s'attachant sur les différents segments osseux.
 - la sensibilité est sous la dépendance des nerfs sensitifs, terminaison des gros troncs nerveux de la jambe.

En fonction de la longueur du gros orteil votre pied est classé en différents types :

- « Pied grec » avec un second orteil plus long que le premier ;
- « Pied égyptien » où le gros orteil est le plus long,
- « Pied carré » où les deux premiers orteils ont la même longueur.

LA PATHOLOGIE (LE PROBLEME)

L'hallux valgus (ou « oignon ») est une déformation progressive du gros orteil, sous la forme d'une accentuation du valgus de la première phalange et d'une saillie médiale de l'articulation métatarso-phalangienne. Cette déformation va entraîner votre gros orteil

(hallux) vers l'extérieur (valgus) en direction du deuxième orteil. Le métatarsien se déplaçant vers l'intérieur (varus) et les phalanges vers l'extérieur (valgus). A la jonction du métatarsien et de la première phalange va apparaître une « bosse », sur la partie médiale du pied, qui frottant contre le soulier peut créer une inflammation (« bursite »)

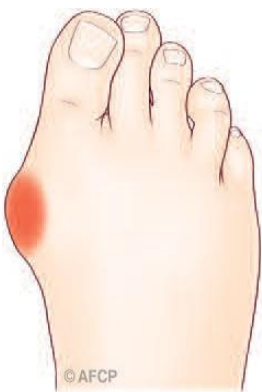Cette déformation est la pathologie la plus fréquente de l'avant-pied. Elle prédomine chez la femme, peut-être favorisée ou majorée par l'âge, le port de chaussures à talons et à bouts étroits. Il existe parfois une prédisposition familiale ; la déformation peut ainsi débuter dès l'enfance (hallux valgus congénital).

Cette déformation articulaire va, de manière progressive et à une vitesse variable, entraîner une rétraction de certains tissus (capsule, ligaments, tendons) et une détente ou une rupture d'autres structures, rendant la déformation enraidie et fixée.

LA CLINIQUE

La déformation clinique prédomine initialement sur la partie médiale de l'articulation métatarso-phalangienne, créant une gêne au chaussage, puis une bursite. La déformation s'aggrave progressivement, la bursite grossit et le pied se déforme ensuite dans son ensemble avec des déformations des orteils latéraux, par transfert d'appui (transfert des charges ne pouvant plus se faire sur l'hallux du fait de la déformation et se reportant sur les orteils adjacents). Apparaît ainsi des hyper-appuis plantaires douloureux avec développement de durillons sous le pied et de cors sur les orteils latéraux qui se déforment progressivement.

LE DIAGNOSTIC



Le diagnostic est facile : il s'agit d'une saillie douloureuse de la face interne de l'articulation métatarso-phalangienne du gros orteil (parfois avec bursite) associée à une accentuation du valgus phalangien. Les deux phalanges vont s'orienter vers le second orteil, jusqu'à parfois le croiser.

Petit à petit la déformation va s'aggraver, le 1er orteil va perdre son rôle d'appui au sol, sollicitant davantage les orteils latéraux dont les structures osseuses et articulaires (de plus faible résistance) vont se dégrader, produisant des déformations anciennement dénommées « en griffe ».

Un bilan radiologique, permet au chirurgien de confirmer le diagnostic, de mesurer l'importance de la déformation, évaluer les conséquences sur les orteils latéraux et de planifier une éventuelle chirurgie.

D'autres examens complémentaires (échographie, IRM...) peuvent compléter le bilan, notamment sur les orteils adjacents pour quantifier leur atteinte.

LES TRAITEMENTS MEDICAUX (NON CHIRURGICAUX)

L'adaptation du chaussage, large et souple, reste longtemps efficace ; éventuellement complété par des orthèses plantaires (réalisées par un pédicure-podologue) ou des « orthoplasties » (cales en silicone inter-orteils).

Un traitement médical antalgique est possible pour diminuer les phénomènes douloureux, mais, il ne pourra stabiliser ou corriger la déformation.

Le traitement chirurgical (consistant à ré-axer votre premier orteil) est proposé quand les douleurs limitent vos activités, que le chaussage devient difficile et/ou que les orthèses deviennent inefficaces.

Si le patient néglige sa maladie, la déformation s'aggrave progressivement, les orteils latéraux se déforment en griffe (notamment le second), rendant le chaussage de plus en plus difficile.

Le risque principal est l'ouverture à la peau de la bursite avec possibilité d'infection de la bourse (« bursite infectieuse ») puis de l'articulation (« arthrite ») et enfin des os (« ostéite »). Cette situation peut être grave et même conduire à une amputation surtout en cas de pathologies chroniques préexistantes (diabète par exemple).

LE TRAITEMENT CHIRURGICAL (Parcours et Interventions possibles)

En l'absence d'amélioration avec le traitement médical et podologique, ou d'apparition de complications, il est possible d'envisager une prise en charge chirurgicale.

Nous ne détaillerons ici que les techniques chirurgicales de correction de l'hallux valgus isolé, mais en cas de déformation globale de votre avant pied (hallux valgus se combinant à des déformations des orteils latéraux) la prise en charge pourra être plus importante avec des gestes sur plusieurs autres orteils (par exemple traitement d'une déformation associée du 2nd orteil...)

➤ L'ANESTHESIE

Une consultation préopératoire avec un médecin anesthésiste-réanimateur est obligatoire. Ce médecin vous expliquera, lors de cette consultation, les modalités et les choix possibles d'anesthésie adaptée à la chirurgie et à vos problèmes de santé.

Lors de cette consultation, il sera également fait le point sur vos traitements médicamenteux personnels. De nouveaux traitements pourront également être mis en place, que cela soit avant ou après l'intervention. Les plus fréquemment utilisés sont des anticoagulants, des antibiotiques, des antalgiques, des anti-inflammatoires... Ils comportent bien sûr des risques spécifiques.

L'anesthésie opératoire pourra être **locorégionale** (anesthésie englobant un segment de membre, de la jambe aux orteils), **rachidienne** (anesthésie du bassin et des membres en piquant entre deux vertèbres) ou **anesthésie générale**.

Une transfusion sanguine est rare dans ce type de chirurgie où le saignement est très limité.

➤ L'HOSPITALISATION

L'hospitalisation peut être ambulatoire (une journée d'hospitalisation) ou de quelques jours suivant le type d'intervention, vos pathologies associées (par exemple, hypertension, diabète, etc...) ou votre situation médicale et sociale.

➤ L'INSTALLATION AU BLOC

- Au bloc opératoire, vous serez installé à plat dos, parfois légèrement incliné vers le côté à opérer.
- **Lors de votre passage au bloc opératoire, ne vous étonnez pas si l'on vous demande plusieurs fois votre identité, le côté à opérer (à votre arrivée, lors de votre installation...) : c'est une procédure obligatoire pour tous les patients (appelée « check-list de sécurité » et demandée par la Haute Autorité de santé (HAS))**

➤ LA TECHNIQUE

• Utilisation d'un garrot

Un garrot peut être utilisé, pour interrompre temporairement l'arrivée de sang au niveau de la zone opératoire. Celui-ci peut être placé au niveau de la cuisse, de la jambe ou même de la cheville en fonction de la zone à opérer et du type d'anesthésie.

• La durée d'intervention

L'intervention dure entre 45 minutes et une heure trente. Le temps dépend de la technique choisie, des difficultés rencontrées et des éventuels gestes réalisés pendant l'intervention.

• Les incisions

Les incisions peuvent être de quelques centimètres ou punctiformes car dépendent du type de techniques utilisées par votre chirurgien. Elles peuvent se situer sur le dessus du pied, ou sur la face interne du premier métatarsien et de la première phalange.

• Les techniques chirurgicales sont nombreuses

Les techniques « conventionnelles (ciel ouvert) » utilisent une incision de moins de dix centimètres, permettant, sous contrôle de la vue de corriger la déformation.

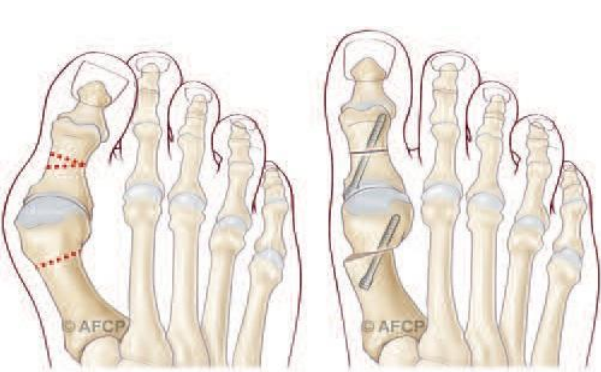
Au contraire, les techniques « percutanées » utilisent plusieurs incisions millimétriques, permettant le passage d'instruments spécifiques qui sont guidés sous la peau par un contrôle radiographique.

Les techniques « mini-invasives » sont un intermédiaire des 2 techniques précédentes, avec une incision de quelques centimètres.

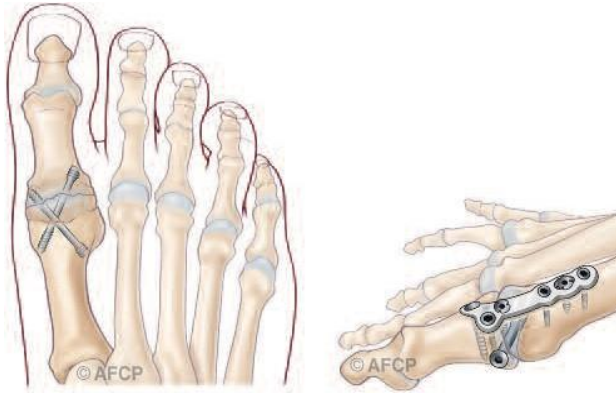
Le choix de la technique employée dépend de l'importance de votre déformation, de l'existence d'une arthrose ou non, de votre âge et des habitudes de votre chirurgien. L'acte opératoire a pour but de corriger la déformation de votre orteil : l'intervention permet d'éliminer la « bosse », et de ré-axer votre premier orteil en intervenant sur les os et/ou les tendons et les ligaments

Le plus souvent possible, la correction de la déformation se fera par des gestes osseux et/ou des parties molles en conservant les mobilités articulaires de l'articulation métatarso-phalangienne :

- Sur les parties molles (capsule, ligaments, tendons) : libération des adhérences et des rétractions participant à la déformation. Libération de certains tendons et/ou ligaments, transfert de certains tendons.



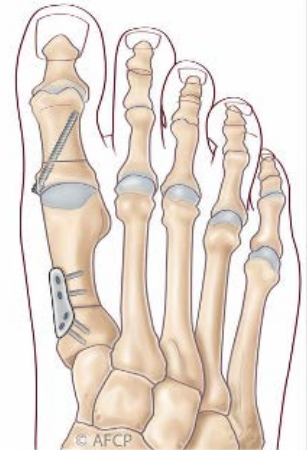
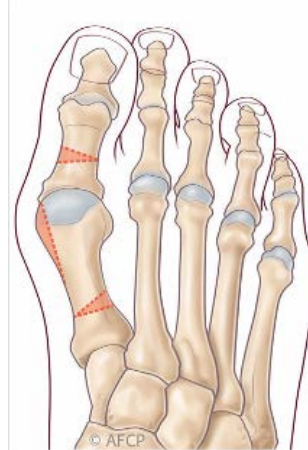
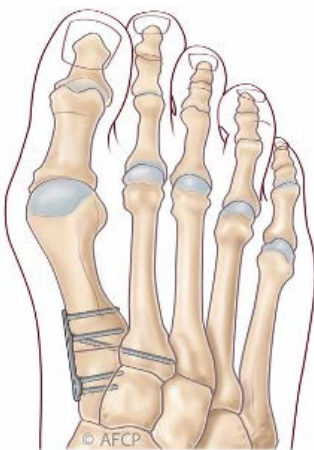
- Sur les os qui sont réorientés à l'aide de coupes osseuses (« ostéotomies ») permettant de restituer l'axe normal. Selon le type de la déformation, cette ostéotomie peut être réalisée vers la base du métatarsien (ostéotomie basale), vers la tête (par exemple en Chevron) ou sur la partie intermédiaire diaphysaire (ex. SCARF). C'est le déplacement des surfaces osseuses qui va corriger la déformation.



- Dans certains cas, lorsque la déformation est importante, récidivante et/ou associée à de l'arthrose, ces gestes osseux et/ou ligamentaires ne suffisent pas ou ne sont pas possibles. Il peut alors être nécessaire de bloquer l'articulation entre le métatarsien et la phalange (« arthrodèse métatarso-phalangienne ») pour corriger de manière efficace et durable la déformation. Ce blocage articulaire entraîne nécessairement une diminution des mobilités de la colonne du premier orteil qui est compensée en partie par les articulations adjacentes.

Ce blocage s'effectue dans une position qui vous est propre, en fonction de la morphologie de votre pied ou de votre mode de chaussage notamment.

- En fonction des habitudes de votre chirurgien et de certaines données cliniques (instabilité articulaire métatarso-phalangienne, métatarsus varus sévère, ...), des gestes complémentaires chirurgicaux peuvent être nécessaires au niveau du médio pied soit en bloquant une articulation (arthrodèse de Lapidus) soit en réaxant la partie proximale du métatarsien (ostéotomie dite basale). Ces gestes peuvent être réalisés isolément ou en complément des gestes cités précédemment.



Arthrodèse de Lapidus (gauche) et Ostéotomie basale (droite)

- Que l'intervention maintienne ou non les mobilités articulaires métatarso-phalangiennes, la correction de la déformation osseuse nécessite souvent le recours à un moyen de fixation (vis, plaques, broches, agrafes, fils...). Seules certaines corrections réalisées en chirurgie percutanée, peuvent ne pas rendre indispensable ce matériel.

La prise en charge chirurgicale de la déformation de l'hallux peut également se combiner avec des gestes de correction des déformations des orteils latéraux qui ne sont pas détaillés ici.

Au cours de l'intervention, votre chirurgien peut se trouver face à une situation ou un événement imprévu ou inhabituel imposant des actes complémentaires ou différents de ceux qui étaient prévus initialement. Une fois réveillé et l'intervention terminée, la démarche de votre chirurgien et les actes réalisés vous seront expliqués.

Cas de l'arthrodèse métatarso-phalangienne

L'arthrodèse métatarso-phalangienne permet une correction fiable et durable des hallux valgus importants, récidivants et/ou arthrosiques. Elle entraîne cependant une diminution des mobilités de la colonne du premier orteil, en partie compensée par les articulations adjacentes. La gêne liée au blocage de l'articulation métatarso-phalangienne reste ainsi limitée, l'articulation située entre les deux phalanges (interphalangienne) suffit généralement pour compenser cette perte de mobilité et vous permettre de dérouler le pas presque normalement.

Cependant, les modalités de chaussage peuvent en être modifiées, avec parfois l'impossibilité du port de talon très haut, l'articulation interphalangienne ne pouvant s'adapter seule et autant qu'avant à une diversité importante de hauteur de talon.

Du fait de la résection des surfaces articulaires, cette arthrodèse a également pour effet un léger raccourcissement de la longueur du 1er orteil d'environ 5mm, ne modifiant généralement pas le type ou la pointure de chaussage.

➤ UTILISATION DES RAYONS X :

Lors de l'intervention chirurgicale, votre chirurgien peut être amené à utiliser des rayons X pour réaliser une radiographie ou des images de radioscopie afin de contrôler le geste opératoire. Bien sûr il mettra tout en œuvre afin de vous protéger et de réduire au maximum l'intensité de ce rayonnement.

Il est important qu'il sache si vous aviez eu auparavant une exposition à des rayonnements ionisants (radiothérapie, radiographie, scanner...) et sur quelle(s) zone(s). La connaissance de certaines informations est également importante pour mieux vous protéger : vos antécédents médicaux, les médicaments que vous prenez, ou si vous êtes ou pensez être enceinte.

En effet il peut y avoir dans certains cas une sensibilité accrue aux rayonnements ionisants.

➤ INFORMATION MATERIAUX :

Lors de l'intervention chirurgicale, votre chirurgien peut être amené à utiliser différents types de matériel de composition variable (Métal, bio composite, fils résorbables ou non). Les matériaux utilisés sont bio compatibles et dans la majorité des cas parfaitement tolérés par votre organisme.

Cependant dans de rares cas, les différents métaux composant les matériels utilisés peuvent provoquer des réactions allergiques variables ou des intolérances.

Parmi les métaux les plus fréquents dans les alliages on note le nickel, le chrome, le cobalt, le molybdène et le titane.

Si vous avez déjà présenté une allergie à des métaux ou un eczéma (réaction de la peau) liés à des bijoux fantaisie, boucles de ceinture ou encore bracelets de montre signalez le à votre chirurgien qui pourra adapter son choix et vous l'expliquer en consultation.

La prise en charge chirurgicale de la déformation de l'hallux peut également se combiner avec des gestes de correction des déformations des orteils latéraux qui ne sont pas détaillés ici.

Au cours de l'intervention, votre chirurgien peut se trouver face à une situation ou un événement imprévu ou inhabituel imposant des actes complémentaires ou différents de ceux qui étaient prévus initialement. Une fois réveillé et l'intervention terminée, la démarche de votre chirurgien et les actes réalisés vous seront expliqués.

LE POST OPERATOIRE

- **LE PANSEMENT** est réalisé avec soins lors de l'intervention selon les habitudes de votre chirurgien et le plus souvent, il ne doit pas être modifié. Cependant, si des soins sont réalisés à votre domicile, il est important de veiller à l'hygiène de votre cicatrice tant que les fils sont présents et qu'elle n'est pas totalement étanche. **L'hygiène des mains est capitale et il ne faut jamais toucher sa cicatrice sans se laver les mains.** Veillez toujours à disposer chez vous d'un point de lavage ou d'un flacon de produits hydroalcooliques pour l'infirmière qui réalisera vos soins.

- **L'APPUI** est généralement permis dans les suites immédiates de l'intervention, souvent sans déroulé du pas. Celui-ci pourra se faire par l'intermédiaire d'une chaussure médicale post-opératoire. Des cannes peuvent être utiles dans les premiers jours.

Dans les cas de déformation les plus importantes, ou de fragilité osseuse, une période sans appui de quelques semaines peut vous être demandée.

La reprise de la marche sera progressive, avec sevrage du chaussage médical puis reprise d'une chaussure large avant de reprendre votre chaussage habituel. Les délais sont fonction de la déformation initiale, de l'intervention réalisée, des habitudes de votre chirurgien et de facteurs qui vous sont propres (poids, solidité osseuse, importance de la déformation initiale, antécédents médicaux...)

- **L'OEDEME POST-OPERATOIRE** (=gonflement du pied et des orteils) est habituel en chirurgie du pied, et n'est pas une complication. La prise en charge de l'œdème est essentielle non seulement pour atténuer la douleur mais aussi pour améliorer la qualité de la cicatrisation : ainsi, une certaine période de repos, de surélévation et la mise en place d'une contention veineuse (Chaussettes de contention ou Bas à varices...) peuvent être utiles. Cet œdème peut durer longtemps (plusieurs semaines, voire plusieurs mois) et ne prête pas à conséquence : il peut obliger à adapter transitoirement les chaussures.

- **LES TRAITEMENTS MEDICAUX APRES L'OPERATION :**

-La douleur post-opératoire de ce type de pathologie pose généralement peu de difficultés. Même si des antalgiques forts peuvent être utilisés dans les suites immédiates, le retour à la maison avec des antalgiques simples est la règle.

Il est également parfois utilisé une anesthésie plus ou moins prolongée et complète du membre opéré (bloc anesthésique ou anesthésie loco-régionale) pour diminuer ou supprimer les douleurs les plus importantes des premiers jours.

-La prévention des phlébites :

En fonction des facteurs de risques qui vous sont propres et de l'intervention réalisée un traitement anticoagulant peut être prescrit pour limiter le risque de phlébite.

-L'arrêt de travail est généralement nécessaire après l'intervention chirurgicale. Sa durée est en moyenne de 6 semaines mais dépend de votre activité professionnelle et des gestes chirurgicaux réalisés.

-Les consultations post-opératoires :

Votre chirurgien sera amené à effectuer des contrôles cliniques, radiologiques et biologiques de manière régulière, les résultats seront incorporés à votre dossier médical.

Les données (anonymes) de votre dossier pourront servir à des études et/ou faire l'objet de communications ou publications scientifiques par votre chirurgien, en conformité avec la loi JARDE de mars 2012 (Décret 2016-1537). Dans ce cas, un consentement particulier sera demandé par votre chirurgien et sera inclus dans votre dossier.

Les premières consultations portent sur la surveillance de la cicatrisation et de l'état local. Les consultations ultérieures concernent la surveillance de l'évolution des gestes effectués et de votre récupération fonctionnelle.

Tant dans le cadre d'un traitement conservateur que dans celui des arthrodèses, un suivi radiologique est généralement nécessaire pour surveiller la consolidation osseuse, guider l'abandon d'une immobilisation, ou parfois autoriser la reprise de l'appui. En fonction des données opératoires et anatomiques de votre pied ainsi que des habitudes de votre chirurgien, et devant les possibilités de récurrence à long terme et la nécessité de suivi de certains implants, il peut être pertinent de réaliser un contrôle clinique et/ou radiographique à long terme.

CE QUE JE PEUX ATTENDRE DE L'INTERVENTION

L'intervention permet de corriger votre déformation et de supprimer les douleurs mécaniques au chaussage, vous permettant ainsi de reprendre vos activités professionnelles, les activités de loisir et même la pratique du sport.

- **A 4 ou 6 semaines post opératoires** un chaussage normal est repris. Il est confortable et large, adapté à l'évolution de votre pied. Un chaussage plus fin (escarpins...) est possible, en fonction de votre cas, après plusieurs mois.
- Une activité sportive légère (natation, vélo d'appartement,) est possible **à partir de la 6ème semaine post opératoire**. Des sports plus contraignants (footing, randonnée, step, tennis, ...) redeviennent possibles après 3 à 6 mois post opératoires.
- La conduite automobile est généralement reprise au bout d'un mois. La reprise peut être différée du fait du maintien du chaussage post-opératoire.

Sur le long terme le résultat clinique est généralement bon ou excellent même si la récurrence est possible.

LES RISQUES

Un acte chirurgical n'est JAMAIS un acte anodin. Quelles que soient les précautions prises, le « risque zéro » n'existe pas. Lorsque vous décidez de vous faire opérer, vous devez en avoir conscience et mettre en balance les risques avec le bénéfice attendu d'une intervention (= balance bénéfice/risque).

Malgré les compétences de votre chirurgien et de l'équipe qui vous prend en charge, tout traitement comporte malheureusement une part d'échec. Cet échec peut aller de la réapparition des symptômes à leur aggravation ou à d'autres risques plus importants. Ces risques peuvent être le fait du hasard, de la malchance, mais peuvent aussi être favorisés par des problèmes de santé qui vous sont propres (connus ou non, locaux ou généraux). Il est impossible de vous présenter ici toutes les complications possibles, mais nous avons listé ci-dessous les complications les plus fréquentes ou les plus graves qui peuvent parfois être rencontrées dans votre pathologie.

➤ LA RAIDEUR :

Tout geste articulaire peut entraîner un enraidissement de l'articulation, temporaire ou définitif. Cette raideur peut nécessiter des séances de rééducation ou même une réintervention.

➤ LA RECURRENCE :

Malgré une correction initiale favorable, une récurrence de la déformation est toujours possible. Elle est parfois la conséquence d'un état prédisposant personnel (hyperlaxité constitutionnelle) ou d'anomalie plus globale de votre pied (pied plat).

➤ **HALLUX VARUS** : Malgré toute l'attention de votre chirurgien dans le désir de ré axer votre orteil, la correction peut se faire avec excès, soit de manière précoce ou tardive : en effet, la cicatrisation des tissus mous ou la tension tendineuse peut se faire avec une tension trop importante. Le déplacement se fait alors de l'autre côté, vers l'intérieur (hallux varus), pouvant nécessiter une réintervention.

➤ **LES METATARSALGIES DE TRANSFERT** :

Dans certains cas, du fait de la correction de la déformation de votre gros orteil, vos appuis à la marche peuvent être modifiés et entraîner des douleurs au niveau des autres métatarsiens (d'où le terme de métatarsalgie de transfert) pouvant parfois nécessiter un traitement spécifique secondairement (orthèse, semelle, intervention chirurgicale).

➤ **LES DOULEURS CHRONIQUES**

De façon aléatoire et imprévisible, après toute prise en charge médicale et/ou chirurgicale, des phénomènes douloureux peuvent persister et/ou se renforcer. Parfois des douleurs différentes peuvent survenir.

Ces phénomènes douloureux peuvent s'installer dans le temps sous la forme d'un syndrome douloureux régional complexe (anciennement algodystrophie) : ce syndrome peut évoluer sur de nombreux mois (en moyenne 18 à 24 mois selon les études), et laisser parfois persister des séquelles trophiques ou articulaires définitives. Des séquelles douloureuses chroniques permanentes locales et/ou à distance du foyer opératoire peuvent également survenir :

- Syndrome douloureux post opératoire chronique
- Douleurs neuropathiques périphériques : ces douleurs sont d'origine nerveuse, leurs causes sont variables et le plus souvent elles ne sont pas liées au geste chirurgical lui-même.

Leur mode de survenue, leur diagnostic et leur suivi sont complexes et peuvent relever de la compétence de spécialistes de la prise en charge de la douleur pour des propositions thérapeutiques adaptées souvent longues et parfois d'efficacité partielle.

➤ **L'INFECTION**

Malgré toutes les précautions de désinfection et de préparation cutanée, toute incision chirurgicale expose à un risque de contamination microbienne qui peut être responsable d'une infection. Ces infections peuvent se déclarer de manières précoces ou beaucoup plus tardives. Elles nécessitent souvent la mise en place d'antibiotique, peuvent nécessiter des réinterventions chirurgicales et être à l'origine de séquelles douloureuses ou fonctionnelles. Certains facteurs comme le diabète, le tabagisme ou des immunodépressions (corticoïdes...), peuvent favoriser cette complication.

➤ **LES TROUBLES CICATRICIELS**

Malgré tout le soin porté par votre chirurgien à la plaie opératoire et les soins infirmiers, il peut exister des troubles de cicatrisation parfois favorisés par une pathologie générale ou locale comme le diabète ou les insuffisances circulatoires. On peut ainsi retrouver un retard ou un trouble de cicatrisation pouvant aller de la cicatrice disgracieuse à la désunion ou à la nécrose cutanée. Ces troubles cicatriciels peuvent également favoriser l'infection. En cas d'anomalie de la cicatrisation constatée par vous ou votre infirmière, il est nécessaire de reprendre contact avec l'équipe chirurgicale qui vous a prise en charge pour évaluer ce trouble de la cicatrisation et proposer une prise en charge adaptée.

➤ **LES COMPLICATIONS THROMBO-EMBOLIQUES**

Toute prise en charge chirurgicale, surtout du membre inférieur, peut favoriser la création d'un caillot sanguin obstruant les veines et réalisant une phlébite. Ce caillot peut même gagner la circulation pulmonaire et être responsable d'une embolie aux conséquences parfois graves voire fatales. La prévention de cette complication peut se faire par la mise en place d'une anti coagulation en fonction de la chirurgie et de votre état de santé.

➤ LES COMPLICATIONS DE VOISINAGE

Etant donnée la proximité de la zone opératoire d'éléments osseux, tendineux, vasculaires ou nerveux, il peut exister, de manière directe ou indirecte par rapport à l'intervention, des conséquences sur ces éléments de proximité : hémorragie, hématome, parésie, paralysie, insensibilité, déficit de mobilité, raideur articulaire... Compte-tenu du lieu de la cicatrice, l'atteinte d'un petit nerf peut entraîner une insensibilité voire des douleurs persistantes. Dans certains cas, il peut être nécessaire de ré-intervenir, pour drainer un hématome, décompresser un nerf, libérer des tendons...

➤ LES COMPLICATIONS MEDICAMENTEUSES

Au décours de cette intervention, il pourra vous être prescrit des médicaments particulières et spécifiques. Les plus fréquemment utilisés sont des anticoagulants, des antibiotiques, des antalgiques, des anti-inflammatoires... Ils comportent bien sûr des risques propres et parfois graves qui sont parfois imprévisibles.

➤ LE TABAC (L'INTOXICATION TABAGIQUE)

L'intoxication tabagique est un facteur de risque important pour la chirurgie du pied et de la cheville, favorisant notamment les troubles cicatriciels, les infections et les complications thrombo-emboliques, ainsi que des problèmes de consolidation osseuse.

L'arrêt complet du tabac est recommandé 6 semaines avant l'opération et 6 semaines après (En cas de besoin n'hésitez pas à vous faire aider par votre médecin traitant).

➤ LE DEMONTAGE ET BRIS DE MATERIEL

Votre prise en charge chirurgicale fait appel à la mobilisation de segments osseux, nécessitant (rarement, parfois, souvent) la pose de matériel chirurgical (plaque, vis, broche, fils...) afin de corriger une déformation. Comme tout matériau, ces implants chirurgicaux peuvent être responsables de complications, du fait de leur fragilité propre (rupture du matériel) ou de déplacement du montage du fait de contrainte mécanique trop élevée sur les structures où ils sont implantés (déplacement du matériel entraînant une perte de la correction).

Ainsi ce matériel chirurgical peut parfois nécessiter d'être réopéré en cas de déplacement post opératoire ou de complication propre.

Enfin, et à distance de l'intervention, une fois la période post opératoire passée, et votre pathologie guérie, ce matériel peut également faire l'objet d'une ablation dans le cadre d'une chirurgie programmée en fonction de sa localisation ou si celui-ci est responsable d'une gêne ou d'un conflit local.

➤ LES RETARDS OU ABSENCES DE CONSOLIDATION OSSEUSES

La prise en charge chirurgicale de votre pathologie est basée sur la consolidation osseuse qui est un phénomène biologique. Cependant, celle-ci peut faire défaut, ou l'objet de retard. Ainsi, une arthrodèse (blocage de l'articulation) et/ou une ostéotomie (coupe osseuse) peuvent ne pas consolider (fusionner). Une nouvelle intervention chirurgicale peut alors être nécessaire.

➤ AJOURNEMENT DE L'INTERVENTION :

Enfin il peut arriver que votre intervention soit reportée afin d'assurer au mieux votre sécurité :

- En cas de maladie survenue peu avant votre hospitalisation,
- De modification récente de votre traitement habituel,
- De blessure ou infection à proximité du site opératoire,
- D'oubli ou de non-respect des consignes données par votre chirurgien ou votre anesthésiste,
- En cas de non-disponibilité imprévisible du matériel nécessaire à votre intervention, ou en cas d'évènement non prévu au bloc opératoire, pouvant interrompre le déroulement de l'opération, y compris après réalisation de l'anesthésie.

Questions fréquentes :

« Peut-on opérer les deux pieds en même temps ? »

Il est parfois possible selon les habitudes de votre chirurgien, la technique chirurgicale choisie et le type d'anesthésie réalisée d'opérer les deux pieds en même temps. Parlez-en avec votre chirurgien qui saura vous expliquer et vous conseiller sur ce qu'il est raisonnable de faire dans votre situation.

« Si je suis opéré des deux pieds, ma douleur sera-t-elle plus importante ? mon arrêt de travail plus long ? »

Pour la douleur le traitement est en général le même et sera adapté à l'intervention réalisée. En général l'arrêt de travail reste le même, sauf si un événement imprévu survient (comme un retard de consolidation de l'os).

« Comment vais-je faire à mon domicile ? » « A partir de quand puis je conduire mon véhicule ? »

Selon l'opération réalisée, vous pourrez ou non reposer le pied par terre avec ou sans l'aide de cannes anglaises (béquilles). Dans le cas de la chirurgie de l'avant-pied, vous pourrez marcher avec une (ou deux) chaussure(s) spéciale(s), prescrite(s) par votre chirurgien. Cette chaussure protège votre pied le temps de la consolidation de l'os, et de la cicatrisation des tissus.

Pendant la période de port de la chaussure médicale la conduite de votre véhicule est fortement déconseillée. Votre chirurgien pourra vous expliquer les possibilités de reprise de la conduite en fonction de votre évolution.

« Que faire si mon pied ou ma cheville redevient douloureux ou s'il augmente de volume (=œdème) ? »

L'œdème est un signe très fréquent et le plus souvent non pathologique.

Dans certains cas et s'il est associé à une forte douleur, ce peut être le signe d'une anomalie au niveau de la cicatrisation ou sur l'os (déplacement du matériel par exemple).

« Que faire en cas de température ou d'anomalie sur ma cicatrice ? »

Si vous présentez une température élevée (=fièvre) ce peut être le signe d'une éventuelle infection.

Si votre cicatrice, lors des pansements, est rouge, inflammatoire ou présente un écoulement, il faut consulter le plus rapidement possible votre chirurgien, qui saura vous conseiller et mettre en œuvre les traitements adaptés (locaux ou généraux (antibiotiques))

« Que faire si je ressens une douleur du mollet ou une oppression respiratoire ? »

Ces signes peuvent être liés à l'existence d'un caillot dans une veine (=phlébite) ou à une migration de ce caillot vers le poumon (embolie pulmonaire) avec des conséquences possibles graves.

Le risque est plus important si en fonction de l'opération réalisée vous n'avez pas le droit de poser le pied au sol : dans ce cas votre chirurgien vous aura prescrit des médicaments (=anti coagulants) de protection, mais même avec ces traitements le risque n'est pas nul et ces signes doivent vous alerter.

D'une façon générale, tout symptôme nouveau doit conduire à consulter soit votre médecin traitant, soit votre chirurgien, ou en cas d'urgence l'établissement dans lequel vous avez été opéré.

Si vous ne réussissez pas à joindre les praticiens, n'hésitez pas à appeler le centre 15 (SAMU) qui pourra vous orienter.