



Association  
Française de  
Chirurgie du  
Pied  
  
French  
Foot and  
Ankle  
Society



## FICHE D'INFORMATION PATIENT N°13 :

# LES MÉTATARSALGIES « MÉCANIQUES »

*Madame, monsieur, votre chirurgien vient de vous proposer une prise en charge chirurgicale pour votre pathologie du pied ou de la cheville.*

*Il vous a expliqué les modalités de cette prise en charge (alternatives thérapeutiques, déroulement de l'opération, suites opératoires, résultats prévisibles, mais aussi les principales complications possibles...). Ce formulaire est un outil supplémentaire que votre chirurgien met à votre disposition pour vous rappeler les points clés de cette pathologie et vous permettre de revenir sur les points importants de l'opération à venir.*

*Celui-ci se tient également à votre disposition avant l'intervention pour répondre à nouveau à vos questions.*

**Fiche réalisée par la commission médico-juridique de l'Association Française de Chirurgie du Pied et de la Cheville (AFCP)**

**Fiche consultable en ligne sur les sites**

**AFCP (<https://www.afcp.com.fr/infos-publicques/infos-patients/>)**

**SOFCOT (<http://www.sofcot.fr/Infos-public-Patients>)**

**ORTHORISQ (<http://www.orthorisq.fr>)**

Scannez ou cliquez sur  
le QR CODE



On regroupe sous le terme de « métatarsalgies » l'ensemble des douleurs mécaniques se projetant sous l'avant du pied, en regard des métatarsiens (os longs de l'avant-pied qui s'articulent avec les phalanges des orteils).

Les origines de ces douleurs sont très diverses et quelquefois situées loin de l'avant pied (cheville...). Les métatarsalgies peuvent être isolées ou associées à d'autres pathologies de l'avant pied (hallux valgus, orteils en griffes...) ou de l'arrière pied et de la cheville (déformations osseuses, rétractions tendineuses, pied creux...).

### L'ANATOMIE

Le squelette de l'avant-pied est constitué de 5 os longs et parallèles, les métatarsiens, se prolongeant par plusieurs phalanges (le squelette des orteils).

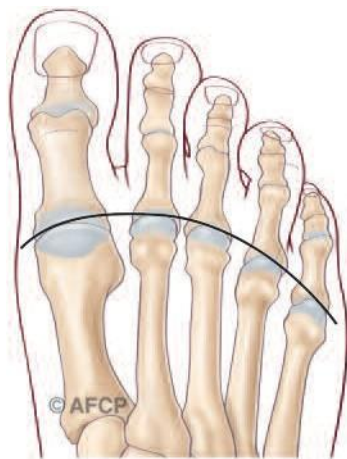
Les métatarsiens s'articulent en amont avec le dos du pied ou le cou de pied. Ces articulations sont peu mobiles.

Les métatarsiens s'articulent en aval avec les orteils. Ces articulations, dites métatarso-phalangiennes, sont très mobiles.

**Les articulations métatarso-phalangiennes sont essentielles pour la marche :**

- Le glissement est facile et indolore grâce au cartilage qui recouvre les extrémités osseuses
- La stabilité est assurée par à un manchon fibreux : «la capsule articulaire ». De chaque côté, cette capsule est épaissie au niveau des ligaments collatéraux alors qu'au niveau palmaire, elle est épaissie par une structure fibro-cartilagineuse «La plaque plantaire », augmentant la résistance à l'appui et sur laquelle repose la tête du métatarsien
- La mobilité est commandée par des tendons, prolongement des muscles de la jambe s'attachant sur les différents segments osseux. Le gros orteil bénéficie d'un système tendineux plantaire particulier avec des relais osseux « les sésamoïdes » s'articulant avec la face plantaire de la tête du premier métatarsien
- La sensibilité est sous la dépendance des nerfs sensitifs, terminaison des gros troncs nerveux de la jambe

La longueur normale des métatarsiens ne doit rien au hasard, mais diminue graduellement du 1<sup>er</sup> vers le 5<sup>ème</sup>, suivant une progression arithmétique (c'est-à-dire que la longueur de chacun est déterminée en fonction de celle des voisins) (Fig 1a). D'autre part leur angle d'attaque avec le sol diminue aussi du 1<sup>er</sup> au 5<sup>ème</sup> ; la voûte plantaire est ainsi plus creusée à l'intérieur du médio pied. C'est cette harmonie d'axe, de longueur et de pente des cinq métatarsiens qui permet une répartition harmonieuse des forces et des contraintes sur tout l'avant pied.

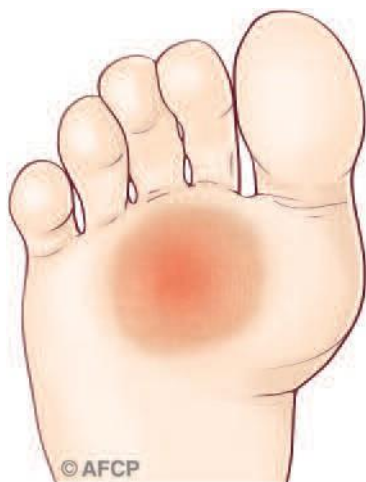

Cette anatomie articulaire et fonctionnelle des métatarsiens permet ainsi une fonction dans la marche (phase de propulsion), mais aussi dans l'équilibre et la posture. La fonction des os métatarsiens et des articulations métatarso-phalangiennes est ainsi de transmettre les forces venant de la cheville et de l'arrière pied vers les orteils. Ceci se fait également aux moyens de systèmes élastiques composés des muscles de la jambe, d'une membrane puissante située dans la plante du pied (aponévrose plantaire) et de tendons extenseurs et fléchisseurs qui animent les orteils.

Fig1a

### LA PATHOLOGIE (LE PROBLEME)

Les métatarsalgies sont la conséquence d'un excès de contraintes mécaniques sous l'avant pied et sous les têtes métatarsiennes. Elles se traduisent cliniquement par des phénomènes douloureux et des durillons, témoins cutanés des contraintes mécaniques excessives.



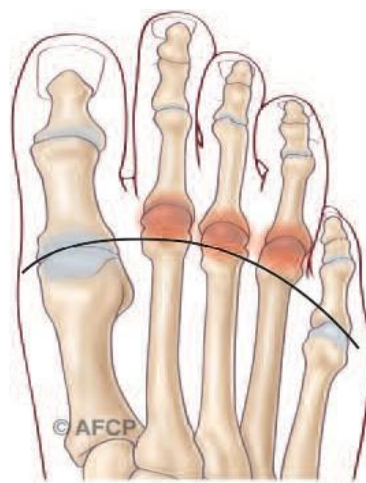
Ces douleurs peuvent être diffuses, cas du « pied rond antérieur », avec développement d'un durillon plantaire étendu, soit localisées sous une seule articulation avec seulement un petit durillon en regard de l'articulation concernée.

Cet excès de contraintes mécaniques des articulations métatarso-phalangiennes va être à l'origine de la dégradation des structures plantaires de l'avant pied. C'est surtout le cas pour le deuxième métatarsien fréquemment le plus long. On observe ainsi et de manière progressive une distension puis une rupture de la plaque plantaire. La stabilité des articulations n'est plus assurée et sous l'effet des tractions des tendons, les articulations se disloquent. L'orteil va se déformer progressivement (anciennement griffe d'orteils) avec subluxation voire une luxation complète (dislocation) entre la base phalangienne et la tête métatarsienne. Les lésions souples au début se fixent définitivement, les durillons s'épaississent et les déformations d'orteils empêchent bientôt le chaussage.

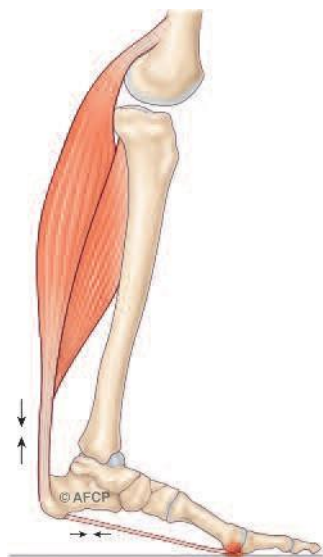
Sous le gros orteil, les os sésamoïdes (équivalent de la rotule au genou) peuvent présenter des lésions dégénératives progressives comme des fractures, des nécroses etc.

En plus de lésions articulaires métatarso-phalangiennes, on peut également observer des lésions au niveau des segments osseux métatarsiens, le plus souvent sous la forme de fractures de fatigue (ou de stress).

L'origine des métatarsalgies est multiple et n'est la traduction que d'une défaillance d'une structure anatomique assurant la transmission des contraintes mécaniques du segment jambier vers les orteils et le sol. Elles peuvent être la conséquence d'un problème local, à l'endroit même de la douleur (par exemple un hallux valgus) ou provenir d'un problème à distance (par exemple une raideur de la cheville, un pied creux...). On peut citer des exemples, mais on ne peut pas être exhaustif tant les conditions favorisantes sont multiples.



- **L'origine peut ainsi être locale.** C'est le cas sur un problème anatomique de longueur de verticalisation des métatarsiens. Elle peut être acquise lors d'une nécrose de tête par exemple. Le second métatarsien peut être atteint isolément en cas de faillite d'appui du 1<sup>er</sup> orteil dans le cadre d'un hallux valgus ou d'un gros orteil court, c'est le « syndrome du deuxième rayon ». Le premier métatarsien peut, lui aussi, être atteint et induire une souffrance des os sésamoïdes qui peuvent se fragmenter et nécroser (pied creux...).



**-L'origine peut également siéger à distance des douleurs.**

C'est le cas des atteintes osseuses et articulaires de la jambe ou de la cheville : raideur de l'articulation, un équin (position fixée de la cheville vers le bas), une désaxation ou une anomalie congénitale du pied (pied creux...).

Il peut également s'agir d'une anomalie des tendons et des muscles (rétraction du tendon d'Achille ou des gastrocnémiens (=muscles jumeaux)) ou d'un défaut de commande nerveuse (anomalie neuro-musculo-tendineuse...).

On peut également citer les séquelles post traumatiques, post chirurgicales, post infectieuses, neurologiques, rhumatismales (polyarthrite rhumatoïde) et toutes les anomalies congénitales atteignant les différents organes osseux et les parties molles assurant la transmission des contraintes mécaniques au sol.

## LA CLINIQUE

Les métatarsalgies se traduisent par des douleurs sous l'avant pied, dans les capitons plantaires. Elles apparaissent à l'appui debout ou à la marche, au saut, au travail, dans des chaussures à semelles dures... Parfois les douleurs se situent dans l'épaisseur du pied ou sur le dessus (fracture de fatigue). Elles limitent souvent l'activité physique ou sportive, peuvent irradier vers le haut en direction de la cheville ou de la jambe et disparaissent le plus souvent au repos et la nuit.

L'examen de l'appui plantaire recherchera des signes cutanés (durillons, cors...) évocateurs de surcharges mécaniques, éliminera d'autres douleurs d'avant pied (notamment neurologiques comme pour la maladie de Morton). Les articulations métatarso-phalangiennes seront examinées avec soin à la recherche de lésions des plaques plantaires.

L'examen clinique ne se limitera pas à l'avant pied, recherchant par un examen statique et dynamique à la marche des causes favorisantes sur l'ensemble du segment jambier, qu'elles soient osseuses, articulaires, musculaires ou tendineuses.

## LE DIAGNOSTIC

Le diagnostic a souvent lieu en 2 étapes : la confirmation du diagnostic de métatarsalgies puis la recherche de ses causes.

Plusieurs types d'examens complémentaires peuvent être nécessaires. On commencera par des radiographies des pieds et des chevilles en position debout (dites en charge) (recherche d'anomalies congénitales, de longueur, de verticalisation, des dislocation articulaires...). On pourra compléter par des scanners, échographies et IRM pour confirmer les lésions des articulations, des tendons, des plaques plantaires... si besoin, on pourra aussi demander une scintigraphie osseuse, un EMG... En collaboration avec un podologue, une étude du déroulé du pas (baropodométrie) sur plateau de marche peut être utile.

## LES TRAITEMENTS MEDICAUX

### ➤ LES PRINCIPES DU TRAITEMENT MEDICAL

Le premier traitement est médical et découle des causes favorisantes. Il doit essayer de limiter les douleurs à l'appui et de corriger les causes favorisantes de la pathologie.

On commencera par l'aménagement des souliers (chaussures plus larges, plus souples et amortissantes, talons moins hauts).

Le recours à des semelles plantaires (orthèses plantaires réalisées par votre pédicure podologue) répartissant mieux les appuis permet une amélioration des douleurs. Parfois ces semelles peuvent corriger une attitude anormale (pied creux, trouble d'appui au sol...). Les soins de pédicure font disparaître temporairement les durillons et les cors douloureux.



Le maintien de la souplesse des articulations du pied par des séances de rééducation et des exercices d'auto-assouplissement quotidiens est capital surtout en cas de rétraction tendineuse, par exemple « rétraction des gastrocnémiens ».

Dans certains cas, une infiltration pourra être prescrite.

D'autres fois, une immobilisation ou une suspension de l'appui sera nécessaire (fracture de fatigue).

Il faudra également contrôler le suivi médical des pathologies générales et chroniques pouvant être à l'origine de métatarsalgies ou de ses complications (diabète...).

### ➤ LES RISQUES ET COMPLICATIONS EN L'ABSENCE DE TRAITEMENT

L'évolution non maîtrisée des métatarsalgies peut aboutir à un véritable handicap quotidien et à une diminution de l'autonomie.

Les douleurs augmentent, les déformations articulaires se fixent, les durillons s'épaississent ; les chaussures sont de moins en moins bien supportées.

On peut même voir se développer des complications locales graves (cors infectés, fractures de fatigue...) nécessitant parfois des interventions chirurgicales importantes.

## LE TRAITEMENT CHIRURGICAL

### ➤ LES PRINCIPES DU TRAITEMENT CHIRURGICAL

Le traitement chirurgical n'intervient qu'en cas de persistance des douleurs malgré le traitement médical ou du développement d'un handicap important et/ou de l'apparition de complications.

Le traitement chirurgical sera bien évidemment en rapport avec la ou les causes favorisantes.

Deux types de chirurgie peuvent être utilisées ; elles ne s'opposent pas, dépendent de votre déformation et des habitudes de votre chirurgien. Elles sont même parfois associées dans une même intervention.

- **La chirurgie conventionnelle** (dite à « ciel ouvert »), permet grâce à une incision de quelques centimètres d'intervenir sur les tendons, les os ou les articulations sous le contrôle de la vue.

- **La chirurgie percutanée**, consiste à intervenir par des incisions de seulement quelques millimètres, sur les tendons, les os ou les articulations à l'aide d'instruments spécifiques, le plus souvent sous contrôle radiologique pour vérifier les gestes effectués.

Ces traitements comprennent différents gestes qui peuvent être isolés ou associés, traitant les lésions ostéo- articulaires des métatarsalgies mais également les causes favorisantes.



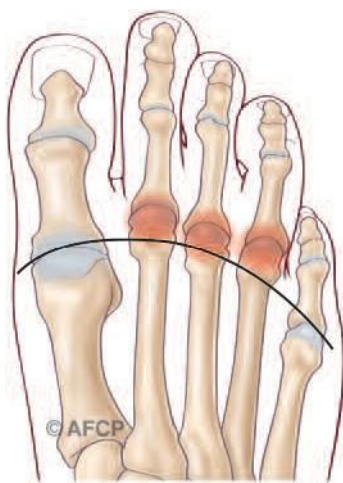
On citera par exemple :

- **Des gestes osseux** : ce sont des coupes osseuses « ostéotomies » dont le but est de corriger la longueur ou la pente d'un métatarsien, réharmonisant ainsi les appuis au sol.

Il s'agira de diminuer la longueur excessive d'un ou de plusieurs métatarsiens responsables d'une métatarsalgie d'hyperappui, en pratiquant une ostéotomie de raccourcissement distale (ostéotomie de Weil en chirurgie conventionnelle ou bien ostéotomie DMMO percutanée). On peut aussi modifier la pente par rapport au sol par une ostéotomie proximale (ostéotomie BRT...).

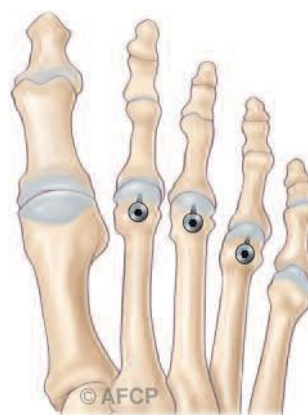### Ostéotomie de WEIL

AVANT

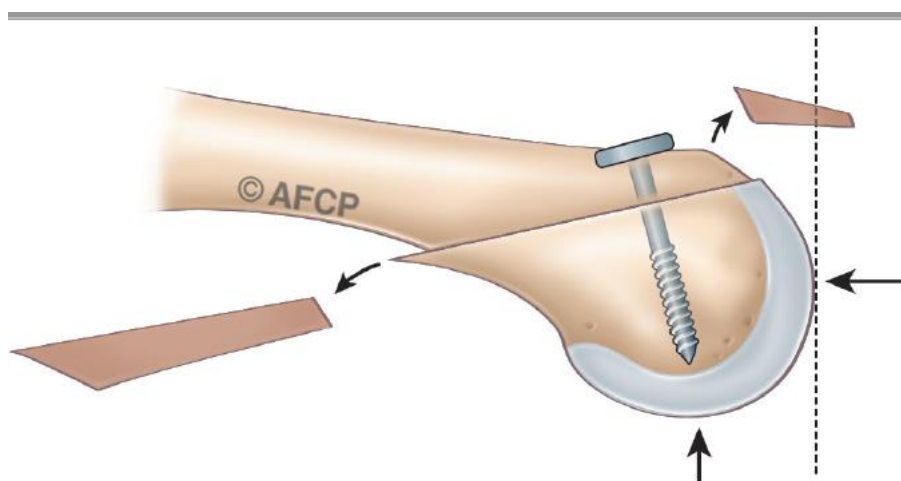


Excès de longueur des métatarsiens

APRÈS

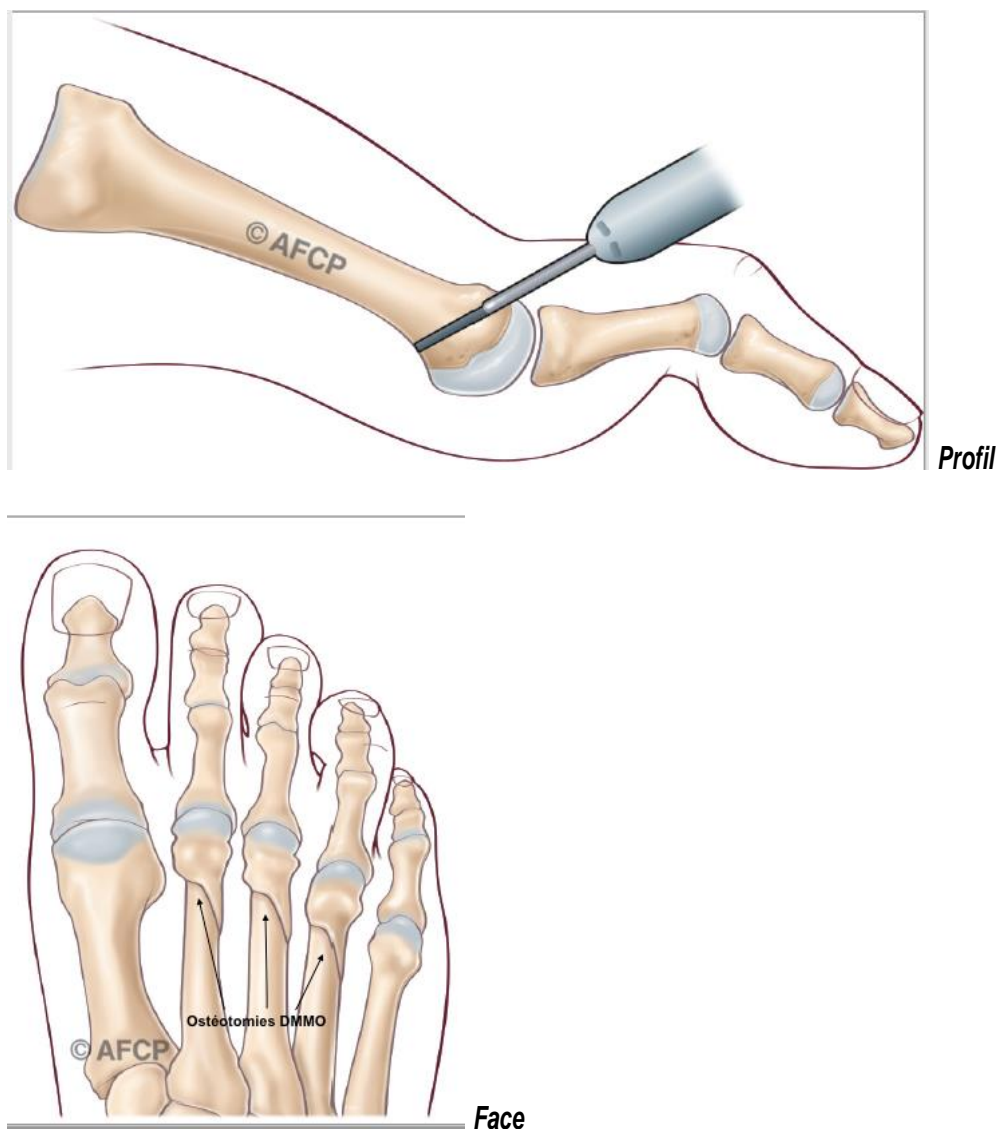


Ostéotomie d'accourcissement des métatarsiens (Face)



Ostéotomie d'accourcissement des métatarsiens (Profil)

### Ostéotomie DMMO (Exemple)



Ces gestes osseux peuvent nécessiter ou pas l'utilisation de matériel de fixation (vis, plaques, broches, agrafes, fils métalliques ou synthétiques ; en différents matériaux résorbables, inox, titane, carbone...)

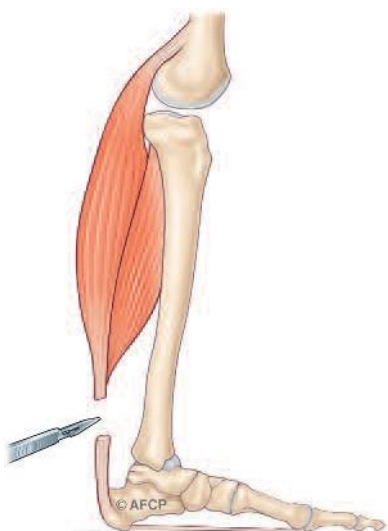
#### **- Des gestes articulaires :**

Il peut être nécessaire de traiter les articulations abîmées ou détruites : ceci peut se faire par des gestes conservateurs de libération articulaire (« arthrolyses ») en cas de sub-luxation. Les gestes conservateurs peuvent également être réalisés sur les structures capsulaires (suture et réparation des plaques plantaires).

Quand l'articulation est trop dégradée, il peut être effectué un blocage articulaire, une simple résection ou même la pose d'une prothèse articulaire (implants métalliques, plastiques ou en polymères).

#### **- Des gestes tendineux ou musculaires :**

Au niveau des orteils, il peut être pratiqué des gestes d'allongements, de section ou de transferts tendineux, pour corriger les déformations.



Il est également possible d'agir sur les causes de métatarsalgie : par exemple, en cas de rétraction des muscles et tendons du mollet (les gastrocnémiens) responsable d'une diminution de la flexion dorsale, on pourra allonger ces groupes musculaires pour permettre au pied de gagner en flexion dorsale, ce qui diminuera les contraintes sur l'avant pied.

Généralement, le traitement chirurgical est une combinaison de ces différents gestes, osseux, articulaires et/ou tendineux, agissant ainsi sur l'ensemble des structures atteintes par les métatarsalgies.

## L'HOSPITALISATION – LE PARCOURS

L'hospitalisation en ambulatoire est habituelle (une seule journée). En fonction de l'importance de l'opération, de gestes associés ou de paramètres qui vous sont personnels (âge, pathologies associées, traitements lourds mis en œuvre pour l'opération ou déjà prescrits, lieux éloignés de votre domicile, isolement personnel...) l'hospitalisation peut être de quelques jours.

### ➤ L'ANESTHÉSIE

Une consultation pré-opératoire avec un médecin anesthésiste-réanimateur est obligatoire. Ce médecin vous expliquera lors de cette consultation, les modalités et les choix possibles d'anesthésie adaptée à la chirurgie et à vos problèmes de santé.

Lors de cette consultation, il sera également fait le point sur vos traitements médicamenteux. De nouveaux traitements pourront également être mis en place, que cela soit avant ou après l'intervention. Les plus fréquemment utilisés sont des anticoagulants, des antibiotiques, des antalgiques, des anti-inflammatoires... ils comportent bien sûr des risques propres. L'anesthésie peut être locale (anesthésie de l'orteil et du métatarsien concerné), loco-régionale (anesthésie plus large englobant un segment de membre, de la jambe aux orteils), rachidienne (anesthésie du bassin et des membres en piquant entre deux vertèbres) ou anesthésie générale. L'anesthésie se fera avant l'opération, en salle de pré-anesthésie ou directement en salle d'opération.

**Une transfusion sanguine** est exceptionnelle dans ce type de chirurgie où le saignement est très limité.

### ➤ L'INSTALLATION AU BLOC

Le plus souvent, vous serez installé couché sur le dos ; parfois légèrement incliné sur le côté, pour mieux dégager l'endroit à opérer. Parfois, et notamment pour les gestes d'allongement du mollet, une installation à plat ventre peut être utilisée. L'installation peut également être modifiée en raison d'autres gestes programmés. **Lors de votre passage au bloc opératoire, ne vous étonnez pas si l'on vous demande plusieurs fois votre identité, le côté à opérer (à votre arrivée, lors de votre installation...) : c'est une procédure obligatoire pour tous les patients (appelée « check-list de sécurité » et demandée par la Haute Autorité de santé (HAS)).**

Lors de l'intervention, un garrot peut être utilisé pour interrompre temporairement l'arrivée de sang au niveau de la zone opératoire. Celui-ci peut être mis en place au niveau de la cuisse, de la jambe ou même de la cheville en fonction de la zone à opérer.

L'utilisation d'un appareil de radiologie en salle d'opération est fréquente, en particulier en cas de geste percutané.

➤ **LA DUREE** de l'intervention dépend des gestes chirurgicaux retenus. Elle peut aller de 15 mn à quelques heures.



- **LES INCISIONS** dépendront des gestes effectués et des techniques choisies. Les longueurs peuvent aller de quelques mm à plus de 10 cm. Leurs nombres et situations seront très variables et pourront intéresser le genou, la jambe, la cheville et le pied. Elles vous seront expliquées par votre chirurgien en fonction du programme opératoire retenu.
- **UTILISATION DES RAYONS X :**

Lors de l'intervention chirurgicale, votre chirurgien peut être amené à utiliser des rayons X pour réaliser une radiographie ou des images de radioscopie afin de contrôler le geste opératoire. Bien sûr il mettra tout en œuvre afin de vous protéger et de réduire au maximum l'intensité de ce rayonnement.

**Il est important qu'il sache si vous avez eu auparavant une exposition à des rayonnements ionisants (radiothérapie, radiographie, scanner...) et sur quelle(s) zone(s).** La connaissance de certaines informations est également importante pour mieux vous protéger : vos antécédents médicaux, les médicaments que vous prenez, ou si vous êtes ou pensez être enceinte. En effet il peut y avoir dans certains cas une sensibilité accrue aux rayonnements ionisants.

- **INFORMATION MATERIAUX :**

Lors de l'intervention chirurgicale, votre chirurgien peut être amené à utiliser différents types de matériel de composition variable (Métal, bio composite, fils résorbables ou non). Les matériaux utilisés sont bio compatibles et dans la majorité des cas parfaitement tolérés par votre organisme.

Cependant dans de rares cas, les différents métaux composant les matériels utilisés peuvent provoquer des réactions allergiques variables ou des intolérances.

Parmi les métaux les plus fréquents dans les alliages on note le nickel, le chrome, le cobalt, le molybdène et le titane.

**Si vous avez déjà présenté une allergie à des métaux ou un eczéma (réaction de la peau) liés à des bijoux fantaisie, boucles de ceinture ou encore bracelets de montre signalez le à votre chirurgien qui pourra adapter son choix et vous l'expliquer en consultation.**

## LE POST-OPÉATOIRE

- **LA REPRISE DE L'APPUI**

- En cas de chirurgie limitée à l'avant pied, l'appui est généralement permis dans les suites immédiates de l'intervention. Celui-ci peut parfois être différé selon votre intervention ou les constatations de votre chirurgien. Cet appui est facilité par une chaussure post-opératoire spécifique.

Des cannes peuvent être utiles les premiers jours surtout pour les patients les plus fragiles et les moins autonomes.

- En cas de chirurgie de l'arrière pied, de la cheville et de la jambe, l'appui est généralement différé de plusieurs semaines, la déambulation étant assurée par des cannes ou un déambulateur.

- **L'ŒDEME POST-OPÉATOIRE**

(=gonflement du pied et des orteils) est habituel en chirurgie de la cheville et/ou du pied, et n'est pas une complication. La prise en charge de l'œdème est essentielle non seulement pour atténuer la douleur mais aussi pour améliorer la qualité de la cicatrisation : ainsi, une certaine période de repos, de surélévation et la mise en place d'une contention veineuse (Chaussettes de contention ou Bas à varices) peuvent être utiles. Cet œdème peut durer longtemps (plusieurs semaines, voire plusieurs mois) notamment en cas de chirurgie percutanée et ne prête le plus souvent pas à conséquence : il peut obliger à adapter transitoirement les chaussures

- **LES SOINS LOCAUX A LA MAISON**

Le pansement est réalisé avec soins lors de l'intervention selon les habitudes de votre chirurgien et le plus souvent il ne doit pas être modifié. Dans le cas de la chirurgie percutanée, le plus souvent le pansement est refait par le chirurgien ou son équipe. Cependant si des soins sont réalisés à votre domicile, il est important de veiller à l'hygiène de votre cicatrice tant que les fils sont présents et qu'elle n'est pas totalement étanche. L'hygiène des mains est capitale et il ne faut jamais toucher sa cicatrice sans se laver les mains. Veillez toujours à disposer chez vous d'un point de lavage ou d'un flacon de produits hydroalcooliques pour l'infirmière qui réalisera vos soins.

### ➤ LES IMMOBILISATIONS

En cas de chirurgie limitée à l'avant pied, il n'y a pas habituellement d'immobilisation stricte, mais en cas de gestes plus importants à la cheville et à la jambe, une immobilisation plâtrée ou une botte plastique amovible peut vous être posée.

### ➤ LES TRAITEMENTS MÉDICAUX

- **Un traitement anticoagulant** peut dans certains cas vous être prescrit afin de limiter le risque de formation de caillot de sang dans vos veines (phlébite) ; il est fonction de l'importance de l'opération, de votre autonomie et de facteur de risque qui vous sont propres.

- **Les douleurs post opératoires** sont variables car dépendent de l'importance de l'intervention : un geste osseux et des parties molles sur les 5 orteils sera plus lourd qu'un geste uniquement tendineux sur un seul orteil... pourtant et même si des antalgiques forts peuvent être utilisés dans les suites immédiates, le retour à la maison avec des antalgiques simples est la règle.

## CE QUE L'ON PEUT ATTENDRE DE L'OPERATION

Le rétablissement de l'anatomie et de la fonction de votre cheville et de votre pied à pour but un retour à une marche chaussée indolore. Bien entendu, certaines lésions avancées ne pourront pas être totalement corrigées et des douleurs secondaires limitées peuvent persister.

## LES CONSULTATIONS POST OPERATOIRES ET LE SUIVI

Un suivi post opératoire adapté vous sera proposé par votre chirurgien, son rythme dépendra du geste opératoire et de son évolution.

Les premières consultations portent sur la surveillance de la cicatrisation et de l'état local. Les consultations ultérieures concernent la surveillance de l'évolution des gestes effectués et de votre récupération fonctionnelle.

**Les données (anonymes) de votre dossier pourront servir à des études et/ou faire l'objet de communications ou publications scientifiques par votre chirurgien, en conformité avec la loi JARDE de mars 2012 (Décret 2016-1537). Dans ce cas, un consentement particulier sera demandé par votre chirurgien et sera inclus dans votre dossier.**

Les ostéotomies et les arthrodèses nécessitent un suivi radiologique sur plusieurs mois pour surveiller la consolidation, guider l'abandon d'une immobilisation, ou la reprise de l'appui. Les prothèses articulaires nécessitent une surveillance attentive, car il s'agit d'implants dont la durée de vie peut être limitée par des phénomènes d'usure ou de fragilité osseuse.

**Le suivi habituel est de plusieurs mois en général, correspondant au délai de consolidation osseuse et au retour à un chaussage standard.**

## LES RISQUES

***Un acte chirurgical n'est JAMAIS un acte anodin. Quelles que soient les précautions prises, le « risque zéro » n'existe pas. Lorsque vous décidez de vous faire opérer, vous devez en avoir conscience et mettre en balance les risques avec le bénéfice attendu d'une intervention (= balance bénéfice/risque).***

Malgré les compétences de votre chirurgien et de l'équipe qui vous prend en charge, tout traitement comporte malheureusement une part d'échec mineure. Cet échec peut être la réapparition des symptômes, mais peut aussi comporter des risques plus importants. Ces risques peuvent être le fait du hasard, de la malchance, mais peuvent aussi être favorisés par des problèmes de santé qui vous sont propres (connus ou non). Il est impossible de vous présenter ici toutes les complications possibles, mais nous avons listé les complications les plus fréquentes ou les plus graves qui peuvent être rencontrées dans votre pathologie...

### ➤ LES DOULEURS CHRONIQUES

De façon aléatoire et imprévisible, après toute prise en charge médicale et/ou chirurgicale, des phénomènes douloureux peuvent persister et/ou se renforcer. Parfois des douleurs différentes peuvent survenir.

Ces phénomènes douloureux peuvent s'installer dans le temps sous la forme d'un syndrome douloureux régional complexe (anciennement algodystrophie): ce syndrome peut évoluer sur de nombreux mois (en moyenne 18 à 24 mois selon les études), et laisser parfois persister des séquelles trophiques ou articulaires définitives.

Des séquelles douloureuses chroniques permanentes locales et/ou à distance du foyer opératoire peuvent également

survenir :

- Syndrome douloureux post opératoire chronique
- Douleurs neuropathiques périphériques : ces douleurs sont d'origine nerveuse, leurs causes sont variables et le plus souvent elles ne sont pas liées au geste chirurgical lui-même.

Leur mode de survenue, leur diagnostic et leur suivi sont complexes et peuvent relever de la compétence de spécialistes de la prise en charge de la douleur pour des propositions thérapeutiques adaptées souvent longues et parfois d'efficacité partielle.

### ➤ L'INFECTION

Malgré toutes les précautions de désinfection et de préparation cutanée, toute incision chirurgicale expose à un risque de contamination microbienne qui peut être responsable d'une infection. Ces infections peuvent se déclarer de manières précoces ou beaucoup plus tardives. Elles nécessitent souvent la mise en place d'antibiotiques, peuvent justifier des réinterventions chirurgicales et être à l'origine de séquelles douloureuses ou fonctionnelles. Certains facteurs comme le diabète, le tabagisme ou des immunodépressions (corticoïdes...), peuvent favoriser cette complication.

### ➤ LES TROUBLES CICATRICIELS

Malgré tout le soin porté par votre chirurgien à la plaie opératoire et aux soins infirmiers, il peut exister des troubles de cicatrisation parfois favorisés par une pathologie générale ou locale telle le diabète ou les insuffisances circulatoires par exemple. On peut ainsi retrouver un retard ou un trouble de cicatrisation pouvant aller de la cicatrice disgracieuse à la désunion ou à la nécrose cutanée. Ces troubles cicatriciels peuvent également favoriser l'infection.

### ➤ DEMONTAGE ET BRIS DE MATERIEL

Votre prise en charge chirurgicale peut faire appel à la mobilisation de segments osseux, nécessitant parfois la pose de matériel chirurgical (plaque, vis, broche, fils...) afin de corriger une déformation. Comme tout matériau, ces implants chirurgicaux peuvent être responsables de complication, du fait de leur fragilité propre (rupture du matériel) ou de déplacement du montage du fait de contrainte mécanique trop élevée sur les structures où ils sont implantés (déplacement du matériel entraînant une perte de la correction).

Ainsi ce matériel chirurgical peut parfois nécessiter d'être réopéré en cas de déplacement post-opératoire ou de complication propre.

Enfin, et à distance de l'intervention, une fois la période post-opératoire passée, et votre pathologie guérie, ce matériel peut également faire l'objet d'une ablation dans le cadre d'une chirurgie programmée en fonction de sa localisation ou si celui-ci est responsable d'une gêne ou d'un conflit local.

### ➤ LES COMPLICATIONS THROMBO-EMBOLIQUES

Toute prise en charge chirurgicale, surtout du membre inférieur, peut favoriser la création d'un caillot sanguin obstruant les veines, réalisant une phlébite. Ce caillot peut même gagner la circulation pulmonaire et être responsable d'une embolie aux conséquences parfois graves voir fatales.

Les anticoagulants ayant leur propres risques (hémorragie, allergie) ils ne sont pas automatiques mais adaptés à chaque cas.

### ➤ LES COMPLICATIONS MEDICAMENTEUSES

Au décours de cette intervention, il pourra vous être prescrit des médicaments particulières et spécifiques. Les plus fréquemment utilisées sont des anticoagulants, des antibiotiques, des antalgiques, des anti-inflammatoires... elles comportent bien sûr des risques propres et parfois graves qui sont parfois imprévisibles.

### ➤ LES COMPLICATIONS « DE VOISINAGE »

Etant donné la proximité de la zone opératoire et d'éléments osseux, tendineux, vasculaires ou nerveux, il peut exister, de manière directe ou indirecte par rapport à l'intervention, des conséquences sur ces éléments de proximités : hémorragie, hématome, parésie, paralysie, insensibilité, déficit de mobilité, raideur articulaire... Dans certains cas, il peut être nécessaire de ré-intervenir, pour drainer un hématome, décompresser un nerf, libérer des tendons...

### ➤ L'INTOXICATION TABAGIQUE

L'intoxication tabagique est un facteur de risque important pour la chirurgie du pied et de la cheville, favorisant notamment les troubles cicatriciels, les infections et les complications thrombo-emboliques, ainsi que des problèmes de consolidation osseuse. **L'arrêt complet du tabac est recommandé 6 semaines avant l'opération et 6 semaines après (En cas de besoin n'hésitez pas à vous faire aider par votre médecin traitant).**

➤ **LES MAUVAISES CONSOLIDATIONS OU ABSENCE DE CONSOLIDATION OSSEUSE**

La prise en charge chirurgicale de votre pathologie est basée sur la consolidation osseuse qui est un phénomène biologique. Cependant, celle-ci peut faire défaut, ou l'objet de retard. Ainsi, une ostéotomie (coupe osseuse) peut ne pas consolider (fusionner). Une nouvelle intervention chirurgicale peut alors être nécessaire.

➤ **LA RAIDEUR**

Tout geste articulaire peut entraîner un enraidissement de l'articulation, temporaire ou définitif. Cette raideur peut nécessiter des séances de rééducation ou même une ré-intervention.

➤ **LA RÉCIDIVE**

Malgré une correction initiale favorable, une récurrence de la déformation est toujours possible. Elle est parfois la conséquence d'un état prédisposant personnel (hyperlaxité constitutionnelle) ou d'anomalie plus globale de votre pied (pied plat).

➤ **AJOURNEMENT DE L'INTERVENTION**

**Enfin il peut arriver que votre intervention soit reportée afin d'assurer au mieux votre sécurité :**

- En cas de maladie survenue peu avant votre hospitalisation,
- De modification récente de votre traitement habituel,
- De blessure ou infection à proximité du site opératoire,
- D'oubli ou de non-respect des consignes données par votre chirurgien ou votre anesthésiste,
- En cas de non disponibilité imprévisible du matériel nécessaire à votre intervention, ou en cas d'évènement non prévu au bloc opératoire, pouvant interrompre le déroulement de l'opération, y compris après réalisation de l'anesthésie.

**Questions fréquentes :**

**« Peut-on opérer les deux pieds en même temps ? »**

En cas de chirurgie sur l'avant-pied, il est parfois possible selon les habitudes de votre chirurgien, selon la technique choisie et selon le type d'anesthésie d'opérer les deux pieds en même temps. Cependant si des gestes plus lourds sont nécessaires au niveau de la jambe (par exemple allongement des gastrocnémiens (=jumeaux) ou du tendon d'Achille...) ou de l'arrière-pied (gestes osseux) il est généralement conseillé de ne pas opérer les deux côtés en même temps. Parlez-en avec votre chirurgien qui saura vous expliquer et vous conseiller sur les interventions les plus adaptées à votre situation.

**« Si je suis opéré des deux pieds, ma douleur sera-t-elle plus importante ? mon arrêt de travail plus long ? »**

Pour la douleur le traitement est en général le même et sera adapté à l'intervention réalisée. En général l'arrêt de travail reste le même, sauf si un évènement imprévu survient (comme par exemple un retard de consolidation de l'os).

En moyenne le temps pour retrouver une chaussure « normale » est d'environ trois mois.

**« Comment vais-je faire à mon domicile ? »**

Selon l'opération réalisée, vous pourrez ou non reposer le pied par terre avec ou sans l'aide de cannes anglaises (béquilles).

Dans le cas de la chirurgie de l'avant-pied, vous pourrez marcher avec une (ou deux) chaussure(s) spéciale(s), prescrite(s) par votre chirurgien. Cette chaussure protège votre pied le temps de la consolidation de l'os, et de la cicatrisation des tissus.

En cas de geste sur l'arrière-pied ou la jambe, l'utilisation d'une botte de marche amovible ou d'une botte rigide (plâtre ou résine) est parfois possible et l'appui complet peut ne pas être autorisé, et l'utilisation dans ce cas des béquilles indispensable.

**« Que faire si mon pied ou ma cheville redeviennent douloureux ou s'ils augmentent de volume »**

**(=œdème) ? »**

L'œdème est un signe très fréquent et le plus souvent non pathologique.

Dans certains cas et s'il est associé à une forte douleur, ce peut être le signe d'une anomalie au niveau de la cicatrisation ou sur l'os (déplacement du matériel par exemple).

**« Que faire en cas de température ou d'anomalie sur ma cicatrice ? »**

Si vous présentez une température élevée (=fièvre) ce peut être le signe d'une éventuelle infection.

Si votre cicatrice, lors des pansements, est rouge, inflammatoire ou présente un écoulement, il faut consulter le plus rapidement possible votre chirurgien, qui saura vous conseiller et mettre en œuvre les traitements adaptés ( locaux ou généraux (antibiotiques)).

**« Que faire si je ressens une douleur du mollet ou une oppression respiratoire ? »**

Ces signes peuvent être liés à l'existence d'un caillot dans une veine (phlébite) ou à une migration de ce caillot vers le poumon (embolie pulmonaire) avec des conséquences possibles graves.

Le risque est plus important si en fonction de l'opération réalisée vous n'avez pas le droit de poser le pied au sol : dans ce cas votre chirurgien vous aura prescrit des médicaments (=anticoagulants) de protection, mais même avec ces traitements le risque n'est pas nul et ces signes doivent vous alerter.

**D'une façon générale, tout symptôme nouveau doit conduire à consulter soit votre médecin traitant, soit votre chirurgien, ou en cas d'urgence l'établissement dans lequel vous avez été opéré.**

**Si vous ne réussissez pas à joindre les praticiens, n'hésitez pas à appeler le centre 15 (SAMU) qui pourra vous orienter.**